

Pectus Excavatum y Carinatum: 101 casos operados

C Suárez, R Berríos, J Lemus, Int F Suárez, Int L Rodríguez y AI FR Suárez
Clínica Santa María, Hospital FACH, U de Chile, U del Desarrollo

XVII Congreso Latinoamericano de Cirugía FELAC, Santiago 19 nov 2007

Introducción

- Malformación más frecuente de pared torácica
- Reportes Previos en Chile
 - Lemus y cols. Cuad Chil Cir 28:121-125, 1984, 21 casos con técnica de Ravitch
 - Suárez C. Rev Chil Cir 47(6):569-79, 1995, 42 casos: Ravitch vs extirpación condroesternal + malla
 - Berríos y cols. Congreso SCCh 2006, Técnica de Nuss
- Ahora, presentamos la experiencia acumulada por nuestro grupo hasta 2007

Pacientes y Método

- 101 pacientes operados de 1990 a 2007
- 80% varones
- Técnicas usadas:
 - 20 con técnica clásica de Ravitch
 - 42 resección esternocondral + reemplazo con malla de polipropileno
 - 21 con resección condral (Ravitch) + hamaca de malla
 - 18 con técnica de Nuss

resultados

- Resultado cosmético largo plazo
 - Ravitch 60% satisfacción (12/20)
 - Malla 90% satisfacción (57/63)
 - Barra de Nuss 100% satisfacción, pero aun con barra y escaso seguimiento

resultados

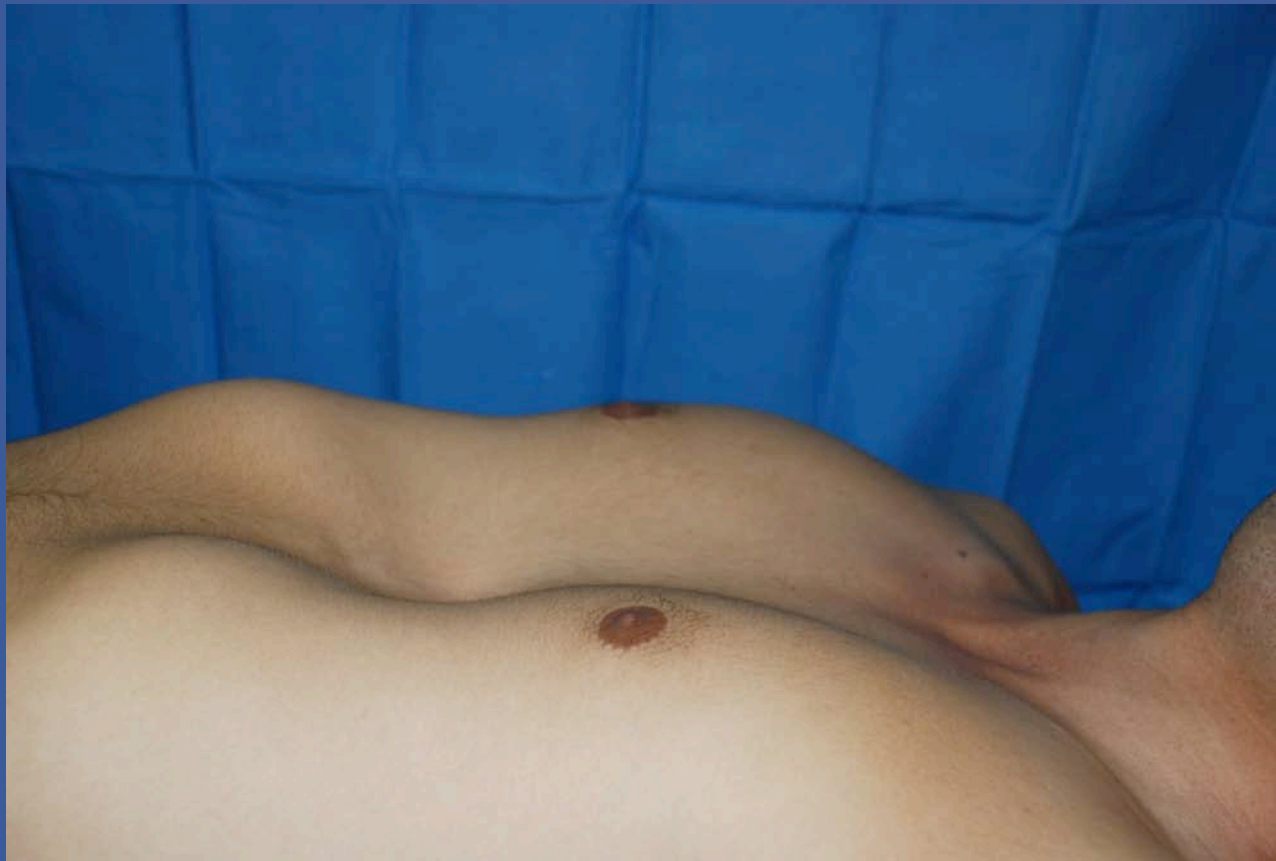- Estabilidad de pared
 - Ravitch 3 semanas
 - Malla inmediata
 - Barra de Nuss inmediata

resultados

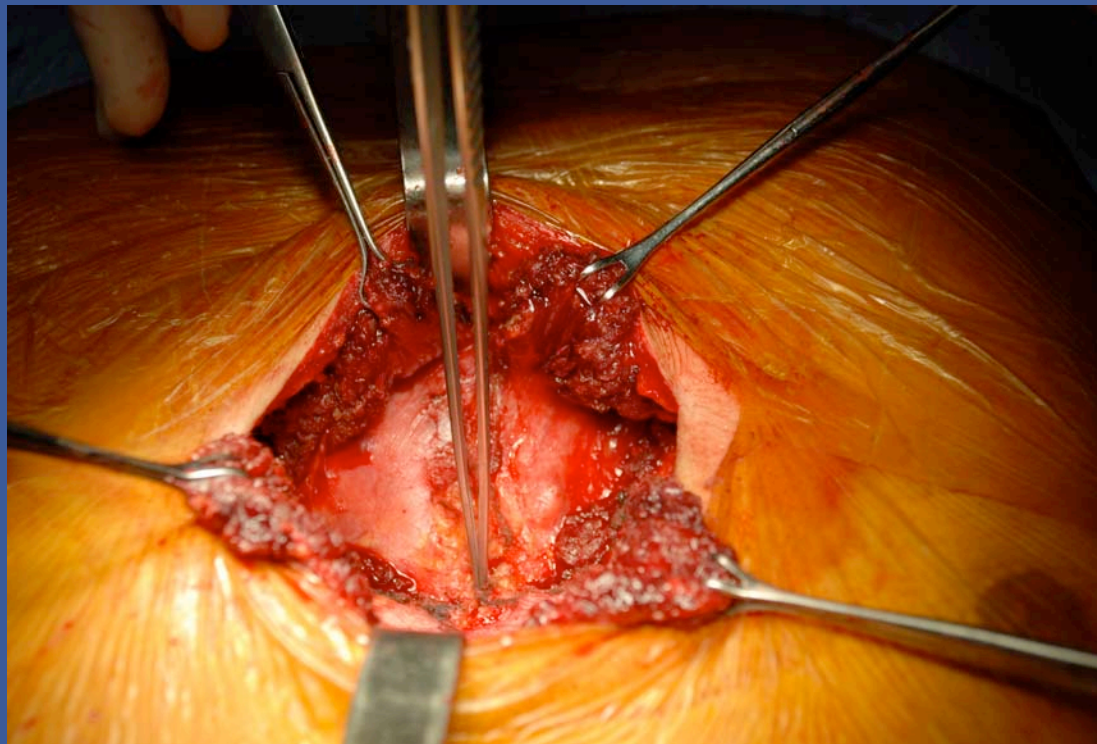
- Complicaciones 5%
 - Dolor intenso 1
 - Atelectasias 2
 - Hematoma de herida operatoria 1
 - Infección de herida op 1
- Mortalidad NO

Pectus excavatum

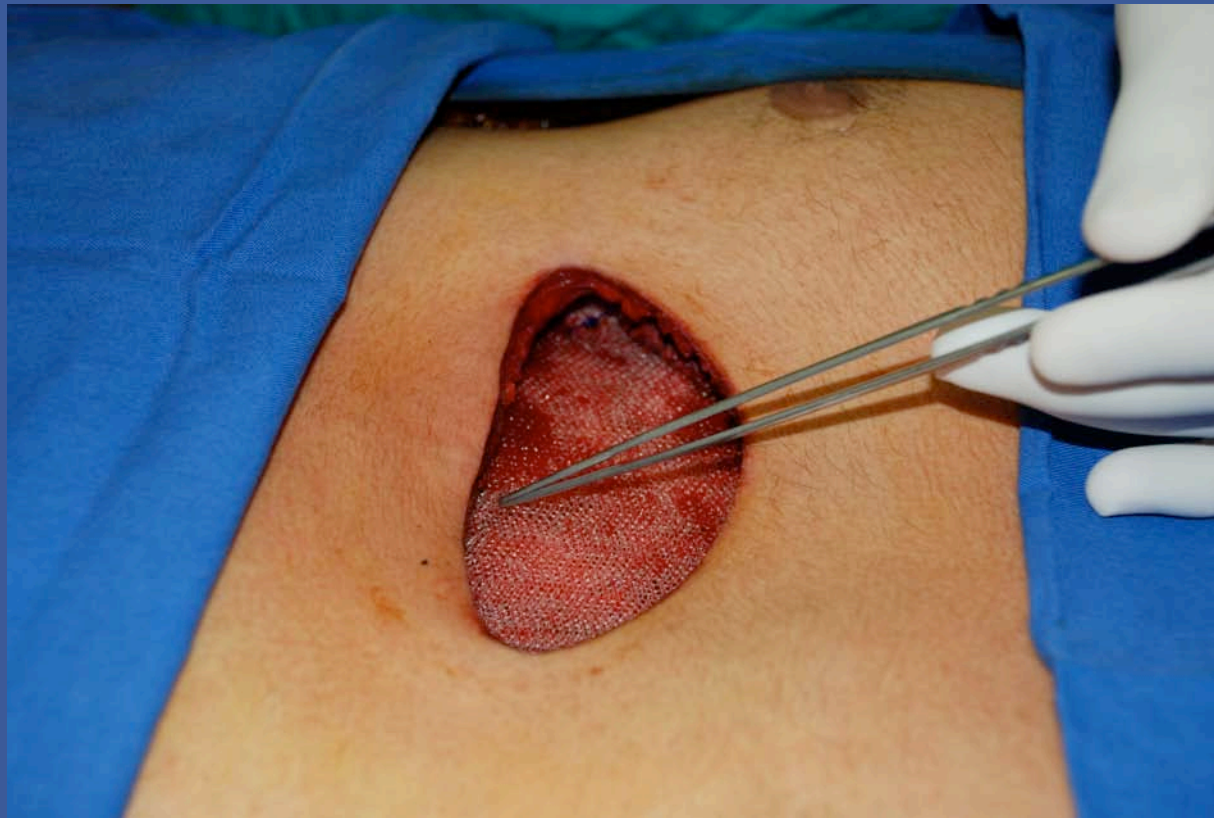
Corrección con técnica mixta Ravitch modificado + Malla



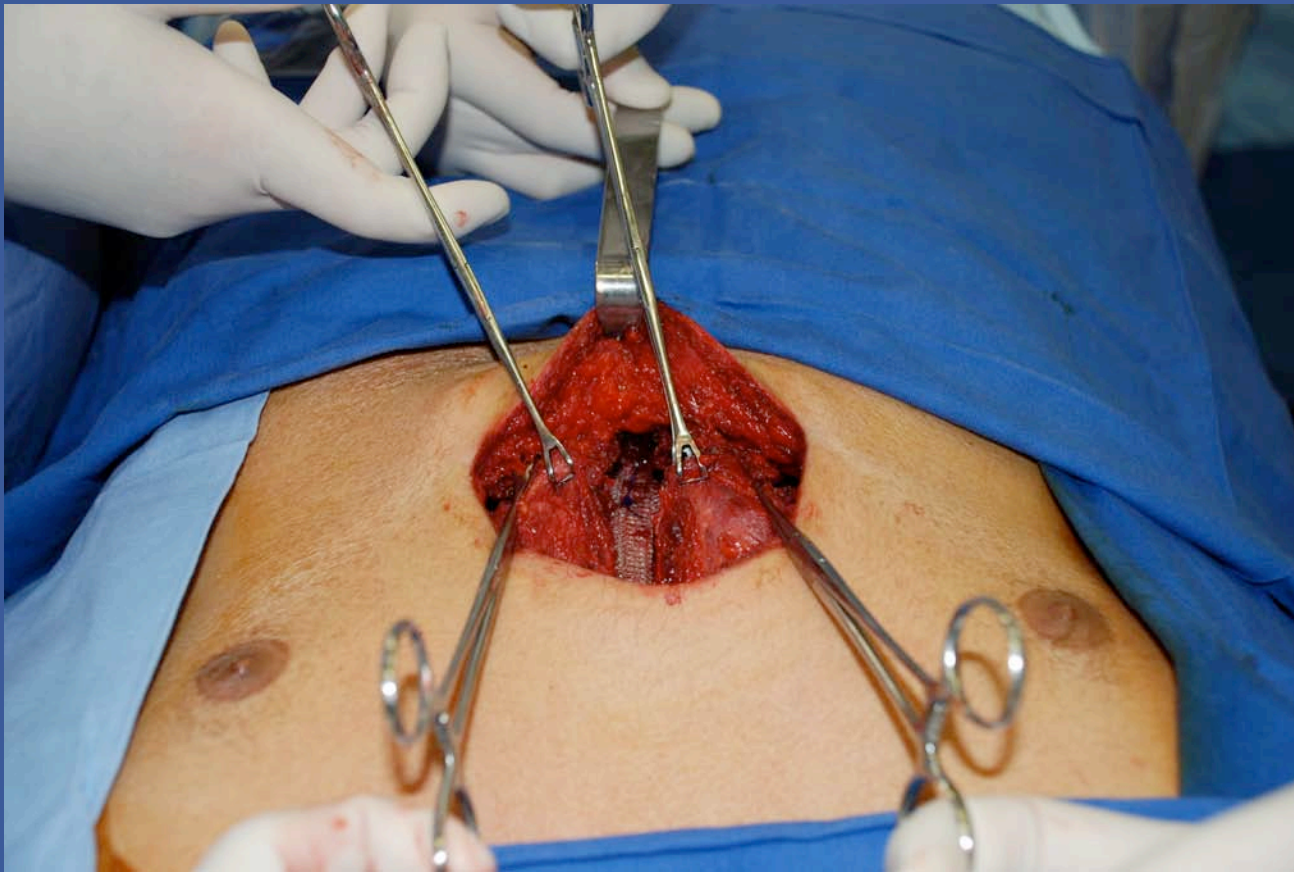
Resecados los cartílagos y tallados los colgajos



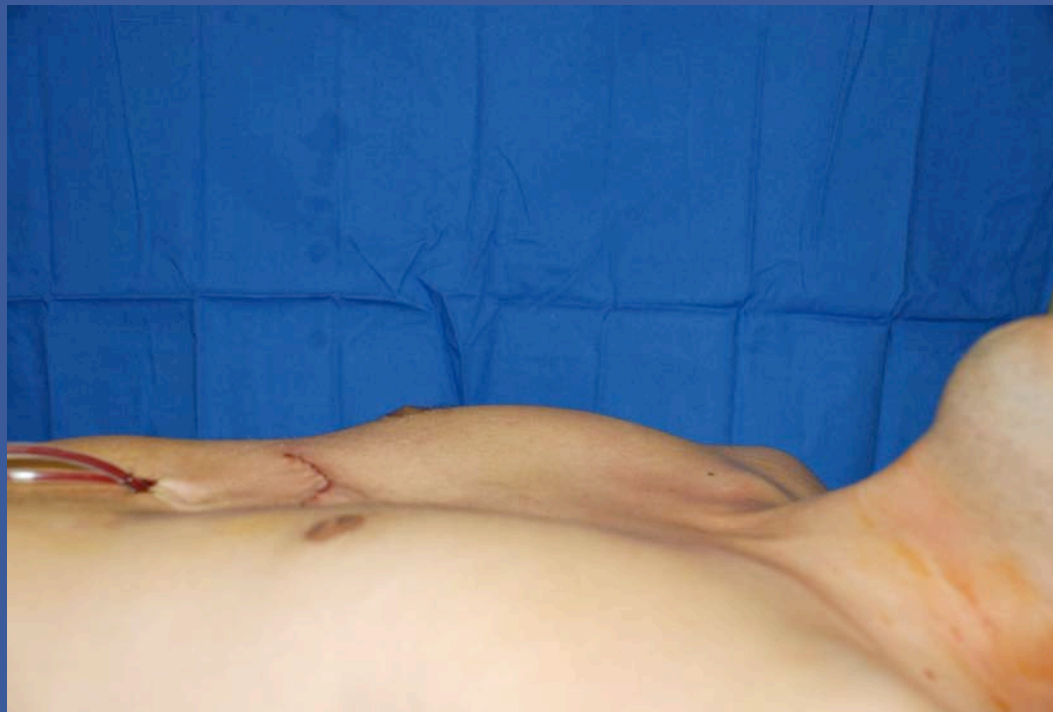Malla de márlex doble



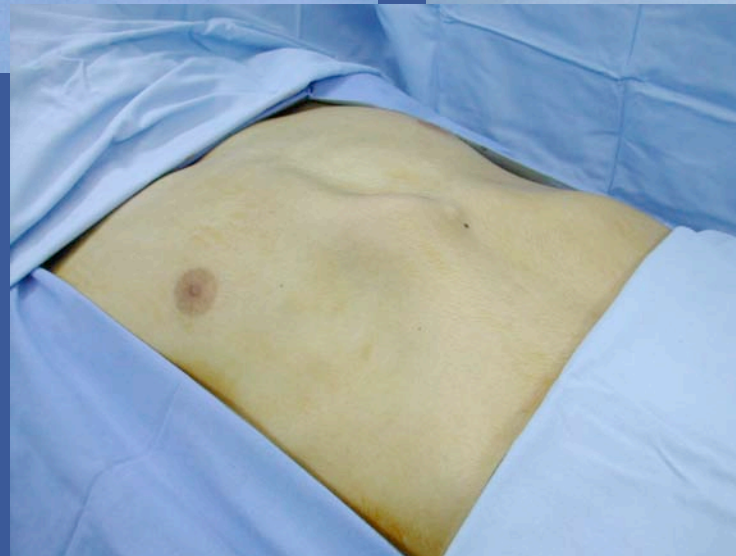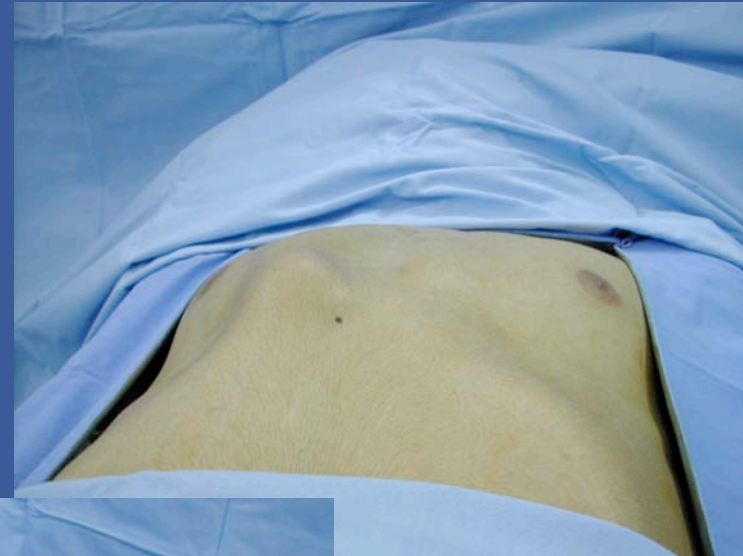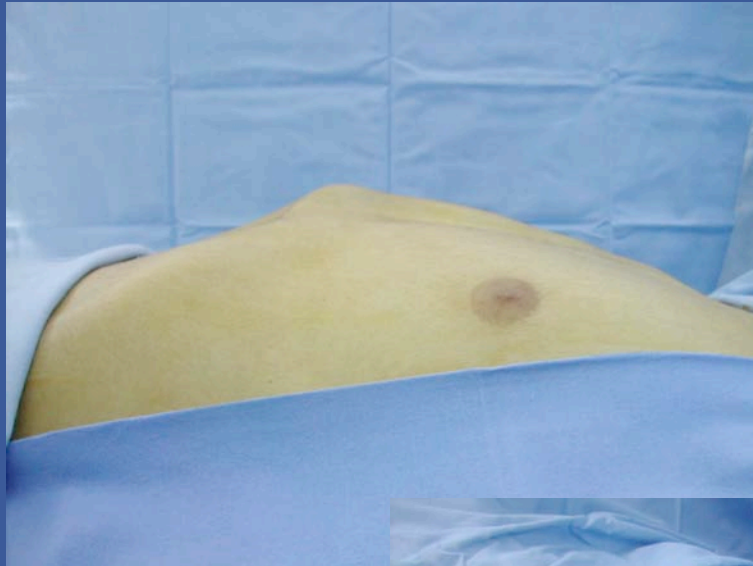
Colgajos de músculos presentados



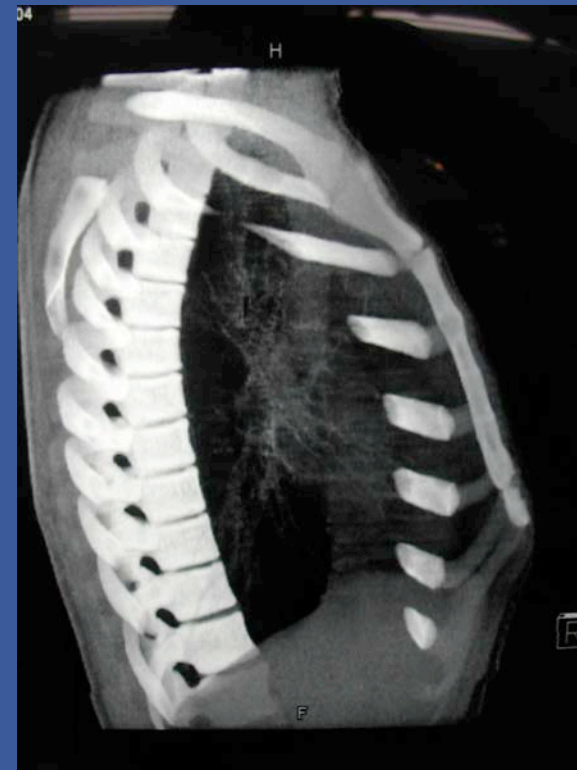
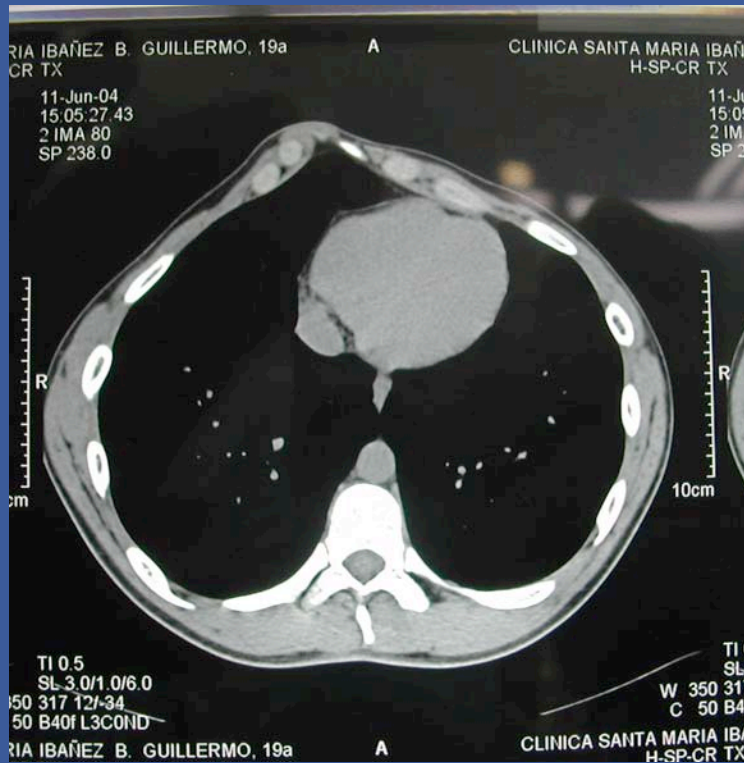
Resultado postoperatorio inmediato



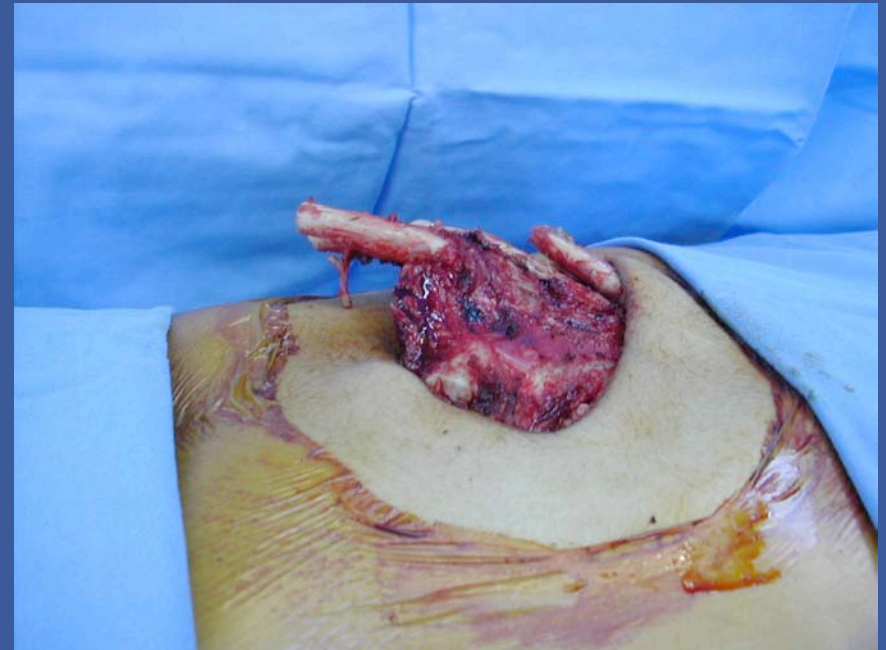
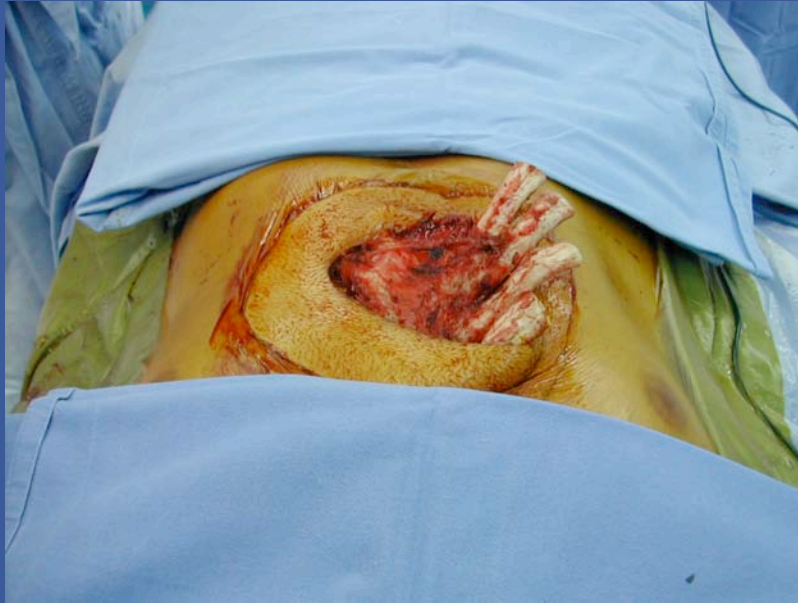Pectus carinatum



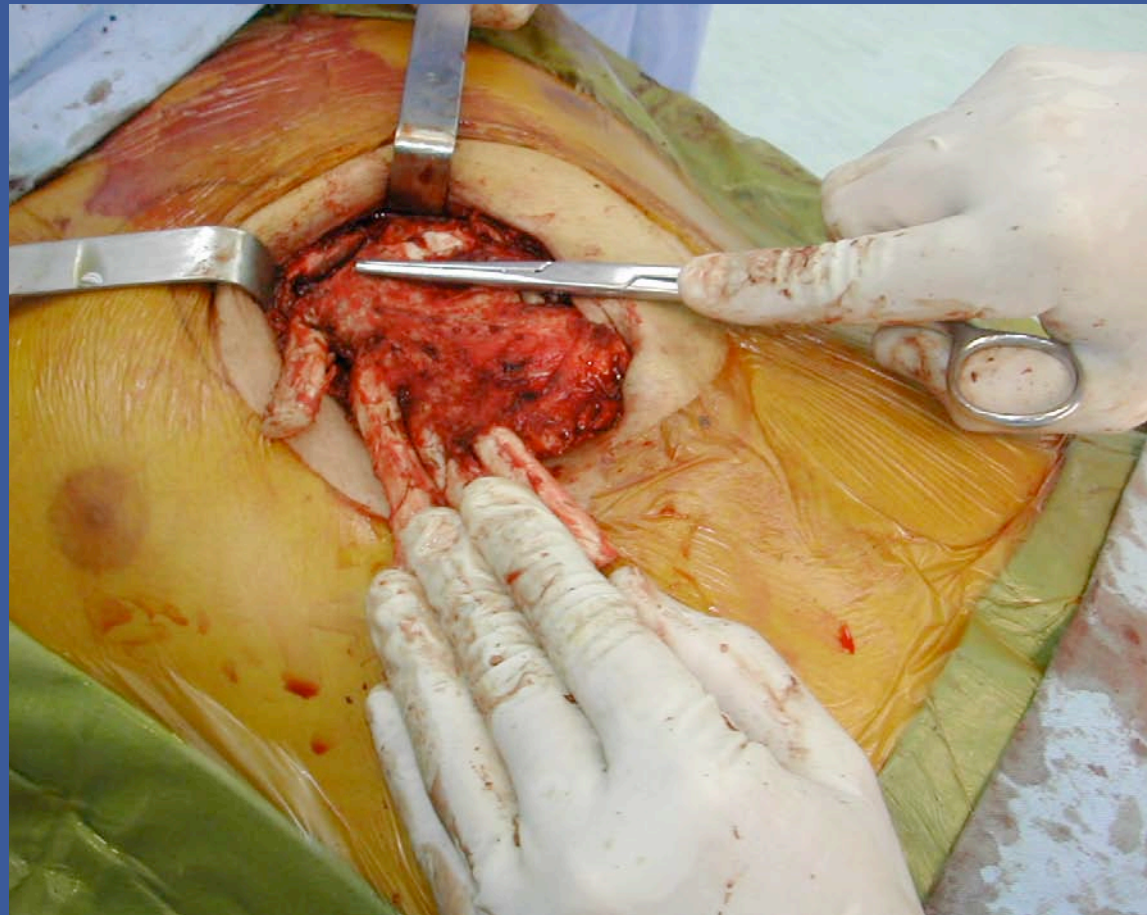
Pectus carinatum



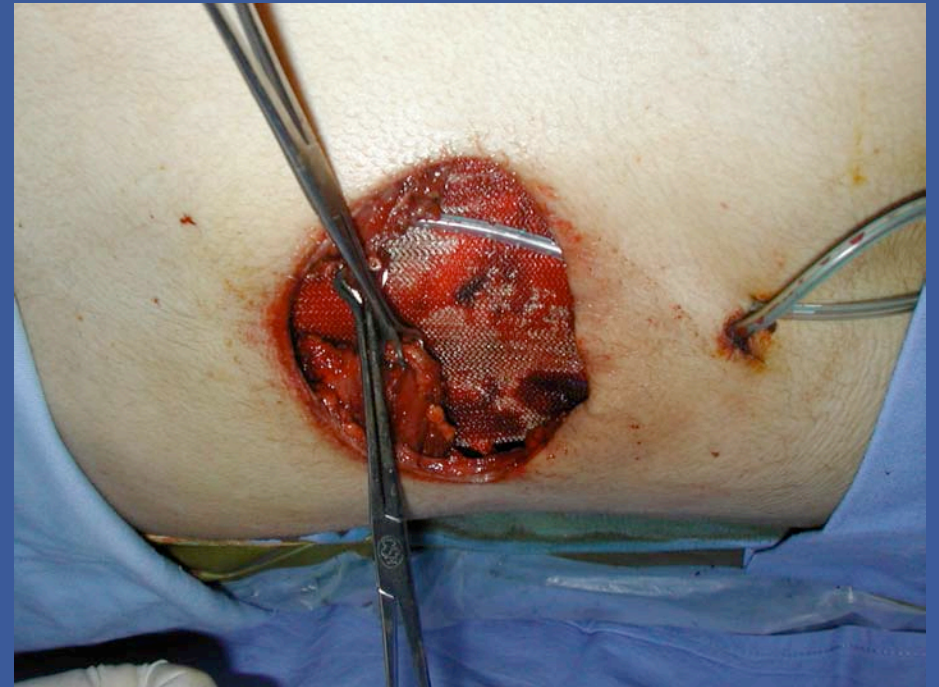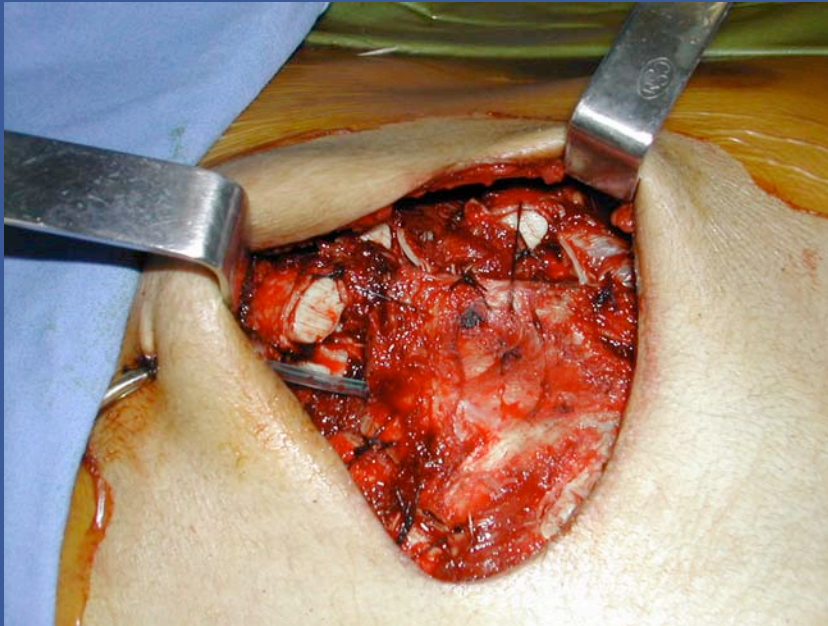
Dissección de cartílagos y esternón



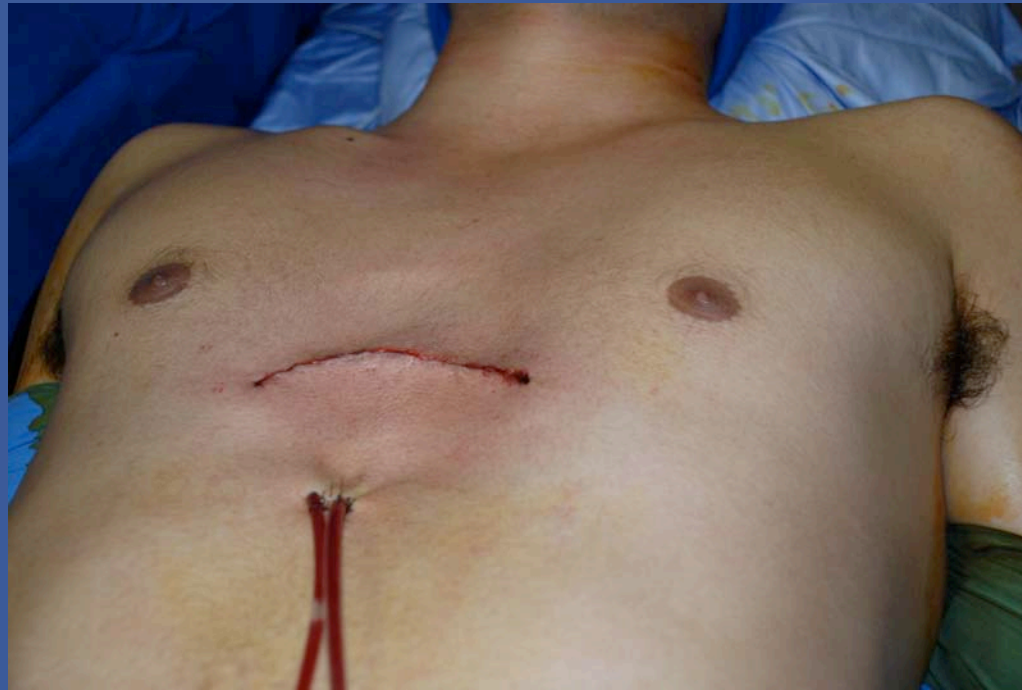Sección de cartílagos y esternón



Plastía y malla márlex



Resultado postoperatorio inmediato



discusión

- **Ravitch clásico** tiene resultados inestables en el largo plazo y elevada recaída en los carinatum
- **Ravitch+Malla** (1995,Suárez) presenta resultados cosméticos adecuados y mantenidos en el tiempo con estabilidad adecuada desde el principio.
- **Barra de Nuss** está en evaluación, pero los resultados iniciales parecen prometedores